

Röntgenundersökning bäcken frontal för CPUP

Röntgenundersökningen görs enbart för att mäta graden av lateralisering av caput, och graden av dysplasi av acetabulum. Ingen annan frågeställning finns. För att minska stråldosen skall därför bara en rak frontalbild tas, dvs. Lauensteinprojektion behövs ej.

För att bilderna skall vara mätbara krävs att:

Bäckenet är i rak position.

Ibland har barnet en skolios och/eller flexionskontraktur i höfterna som gör att inställningen försvåras. Om bäckenet är framåttippat kan man lägga under benen så att barnet flekterar i höfterna istället. Alternativt tippas röret bakåt.



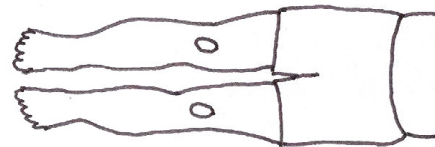
Fel: – lordoserad rygg, framåttippat bäcken



Rätt: – uträtad lordos, rakt bäcken

Benen ligger i rak position

Detta gäller framför allt ab-adduktion. Flexion i höftlederna påverkar ej bedömningen, mindre inåt – eller utåtrotation är inte heller något problem.



Rätt: - bäckenet i frontalplanet
- neutral ab/adduktion
- patella riktad ventralt

Vid uttalade problem (uttalade kontrakturer/spasticitet) kan det behövas inställning i genomlysning för att få raka bilder, och undvika för många omtagningar.